

Implantologisch-prothetische Rehabilitation des teilbezahnten Unterkiefers bei kavernösem Hämangiom

Zeigt eine Panoramaschichtaufnahme Auffälligkeiten, müssen diese im Vorfeld einer Behandlung unbedingt abgeklärt werden, um den Patienten nicht zu gefährden und die Behandlungsplanung entsprechend darauf abzustimmen. Im Behandlungsfall, den ZA Marc Michael Sabbagh im Folgenden vorstellt, erwies sich nach umfangreichen Voruntersuchungen, dass es sich bei der Auffälligkeit im Röntgenbild um ein kavernöses Hämangiom handelt, das einer Implantation aber nicht entgegensteht. Der Unterkiefer des Patienten kann implantatprothetisch versorgt werden.

Bei der präimplantologischen Diagnostik kommt der Panoramaschichtaufnahme – nach der klinischen Untersuchung des Patienten – eine zentrale Rolle zu. Neben der Darstellung



ZA Marc Michael Sabbagh

1988–1995 Studium der Zahnmedizin an der medizinischen Fakultät der Universität zu Köln
1996 Ausbildungsassistent in der Praxisgemeinschaft Dr. P. Dolensky & R. Marquardt
1996–1997 Ausbildungsassistent in der Praxis Dr. Beckers
Seit 1998 niedergelassen in Gemeinschaftspraxis Dr. M. Beckers, M. Sabbagh & Partner
2005 Erfolgreicher Abschluss des Curriculums Implantologie (DGI)
2007 Tätigkeitsschwerpunkt Parodontologie (DGP)

der Restbezahnung oder des Verlaufes des Gefäßnervenbündels und der daraus resultierenden Insertionstiefe und Orientierung der Implantate dient eine Panoramaschichtaufnahme dazu, radiologisch darstellbare Veränderungen des Kieferknochens erkennbar zu machen bzw. auszuschließen.

Stellt sich in der Panoramaschichtaufnahme ein von der Norm abweichender Befund dar, muss abgewogen werden, ob weitere diagnostische Maßnahmen wie bildgebende Verfahren (DVT/CT) oder eine Probenentnahme mit anschließender pathohistologischer Beurteilung des Exzidates angestrebt werden. Bei allen fortführenden diagnostischen Maßnahmen sind sowohl gesundheitliche Risiken für den Patienten, wirtschaftliche Aspekte als auch Alternativen zur geplanten Behandlung gegeneinander abzuwägen, wie im folgenden Behandlungsfall beschrieben wird.

Anamnese | Der Patient stellte sich nach dem sukzessiven Verlust der tragenden Pfeilerzähne und der daraus resultierenden mangelhaften Funktion des teleskopierenden Unterkieferzahnersatzes zur Beratung und weiteren Behandlung in unserer Praxis vor. Er gab an, gewohnheitsmäßiger Pfeifenraucher zu sein.

Befund | Bei diesem Patienten stellte sich im Oberkiefer ein prothetisch und konservierend versorgtes Restge-

biss der Kennedy-Klasse I/1 dar. Im Unterkiefer lag ein Restgebiss der Kennedy-Klasse I mit den verbliebenen Zähnen 32–42 vor (Abb. 1). Trotz der fortgeschrittenen generalisierten, chronischen Parodontitis zeigte sich bei Sondierungstiefen von 2 bis 4 mm eine nur geringe Blutungsneigung und ein Lockerungsgrad von 0 oder I. Sowohl Ober- als auch Unterkiefer wiesen eine fortgeschrittene vertikale Atrophie der Alveolarfortsätze mit entsprechendem Hart- und Weichgewebsverlust auf. Der Unterkieferzahnersatz war mittels gebogener Halteelemente zum Langzeitprovisorium umfunktioniert worden. Daneben stellten sich keine auffälligen Befunde dar.

Diagnostik | Nach unauffälligem visuellem und palpatorischem Befund des Vestibulums, des Alveolarfortsatzes, des Mundbodens und der Schleimhäute wurde für den folgenden Behandlungstermin die erforder-

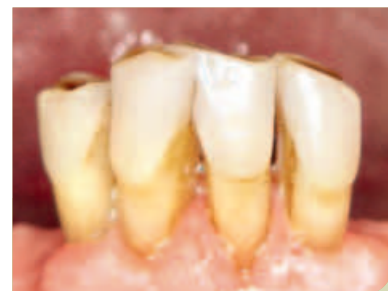

Abb. 1: Ausgangsbefund Restbezahnung 32-42.

derliche Messaufnahme zur Bestimmung der Implantatlängen vereinbart.

Zahn 33 wurde nach Wurzellängsfraktur, Abszessspaltung und umschriebener Osteotomie erst wenige Wochen zuvor entfernt. Je nach Qualität des knöchernen Lagers sollte intraoperativ entschieden werden, ob in Position 33 implantiert werden kann.

Die Auswertung des OPG ergab eine ausreichende Höhe des Alveolarfortsatzes in den geplanten Positionen. Auffällig erschien eine gekammerte Struktur in regio 36–33, deren Binnenzeichnung sich von dem umliegenden Knochen deutlich unterschied. Der Prozess wies nur wenige Trabekel und eine sklerosierte Randbegrenzung auf (Abb. 2 u. 3). Nach Aufklärung des Patienten wurde dieser mit der Verdachtsdiagnose Hämangiom oder gekammerter zystischer Prozess in regio 36–33 an eine ortsansässige radiologische Praxisgemeinschaft (Strahleninstitut CDT GmbH) zur weiteren Diagnostik überwiesen. Die Auswertung des Dental-CT (kontinuierliche axiale Schichten, 0,6 mm Schichtdicke, multiplanare Reformationen senkrecht zum Alveolarkamm und entsprechend der Panoramaaufnahme) bestätigte eher den Befund eines Hämangioms als den einer Zyste.

Da ein Hämangiom aufgrund seiner potenziell massiven Blutungsneigung ein erhebliches Operations- und mög-

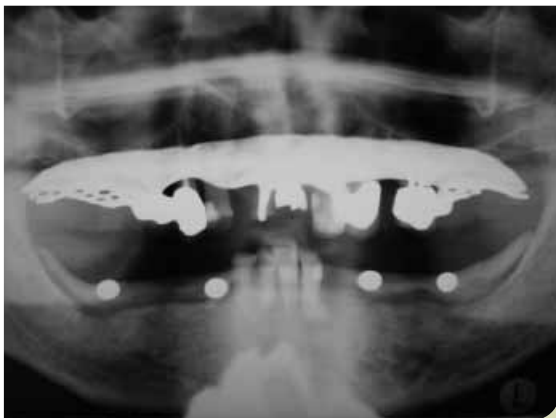

Abb. 2a: OPG mit Stahlkugeln zur Größenrelationsbestimmung.

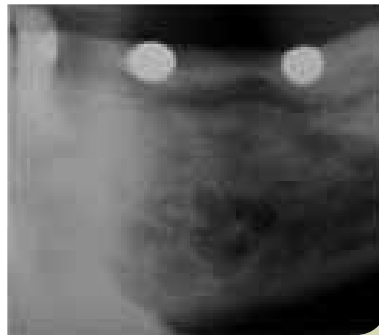


Abb. 2b: Vergrößerter Ausschnitt regio 36–33 mit Hämangiom.

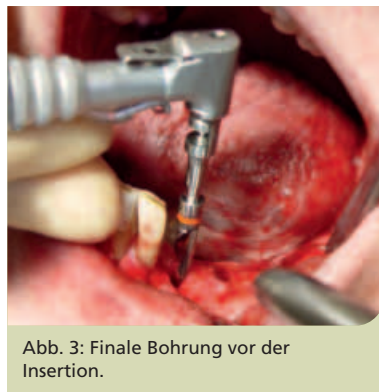

Abb. 3: Finale Bohrung vor der Insertion.

licherweise lebensbedrohliches Risiko darstellt, wurde der Patient mit der Bitte um Probeentnahme und feingewebliche Untersuchung des Exzidates an das Klinikum der Universität zu Köln, Abteilung für Mund-, Kiefer- und Plastische Gesichtschirurgie, überwiesen. Die dort gewonnene Gewebeprobe und deren patho-histologische Auswertung bestätigten die Verdachtsdiagnose eines kavernösen Hämangioms, womit auch andere mögliche Diagnosen im Sinne zystischer oder neoplastischer Veränderungen ausgeschlossen werden konnten. Da sich bei der Probeentnahme eine nur geringe Blutungstendenz des Hämangioms zeigte, wurde die Insertion enossaler Im-

plantate als verantwortlich eingestuft. Der Patient wurde über die Befunde aufgeklärt und eine implantologische Versorgungsform angeraten.

Chirurgische und prothetische Planung I Die Implantation von fünf Implantaten wurde geplant: in regio 36/37, 34, 43, 44 und 46/47. Die Einbeziehung von Position 33 sollte je nach Qualität des knöchernen Lagers intraoperativ entschieden werden (s. Diagnostik).

Auch wenn die Anzahl der geplanten Implantate eine festsitzende Versorgung gerechtfertigt hätte, haben wir uns aus folgenden Gründen für einen individuell gefrästen, steggetragenen herausnehmbaren Zahnersatz und gegen eine festsitzende Kronen-Brücken-Konstruktion entschieden:

- Der Hart- und Weichgewebsverlust, der mit der fortgeschrittenen vertikalen Kammatrophy einhergeht, ist durch eine Kronen-Brücken-Konstruktion nicht zu kompensieren. Dadurch wäre, wie bei den natürlichen Zähnen, ein ungünstiges Längenverhältnis zwischen Krone und Wurzel/Implantat entstanden.
- Die verbesserte Hygienesituation vor dem Hintergrund der vorhandenen fortgeschrittenen generalisierten, chronischen Parodontitis.
- Der Zahnersatz ist erweiterbar (UK-Front!) und mit geringem Aufwand reparaturfähig ohne jegliche nachteilige Veränderung für den Patienten, was im Sinne der Wirtschaftlichkeit der Versorgung ist.

Chirurgie I Der Eingriff erfolgte in beidseitiger Leitungsanästhesie und ergänzenden Infiltrationen in regio 34–32 und 42–44. Durch Bildung eines Mukoperiostlappens, mit nach lingual versetzter parakrestaler Schnitfführung und vertikalen Entlastungen in regio 38 und 48 sowie distal 32 und 42, wurde ein übersichtliches Operationsfeld geschaffen. Nach Darstellung der beiden Nervenaustrittspunkte und einer knöchern gut durchbauten Restalveole 33 wurden entsprechend der optionalen, erweiterten Planung Implantate inseriert, in regio 36/37 und

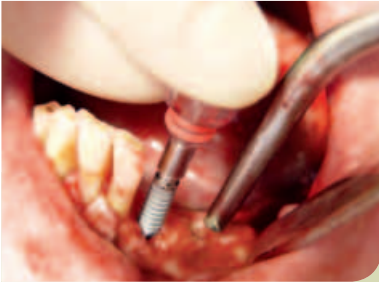

Abb. 4a: Pitt-Easy-Implantat vor der Insertion.

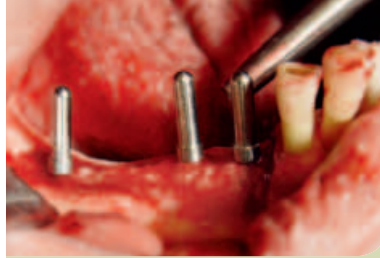

Abb. 4c: Kontrolle der Bohrungen mit Parallellindikator.

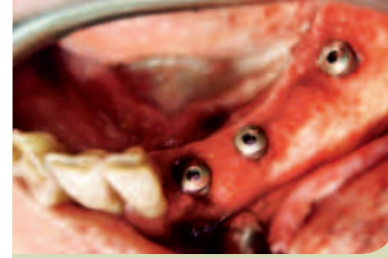

Abb. 5: Eingebraachte Implantate in Endposition mit Verschlusschraube.

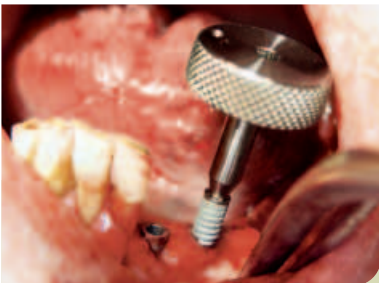

Abb. 4b: Eindrehen des Implantates mit Fingerradschlüssel.

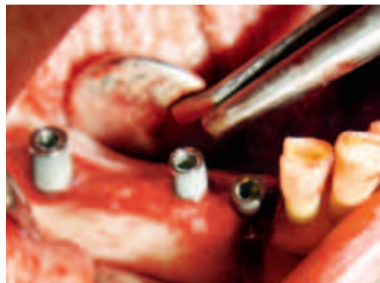

Abb. 4d: Intermittierend eingedrehte Implantate.

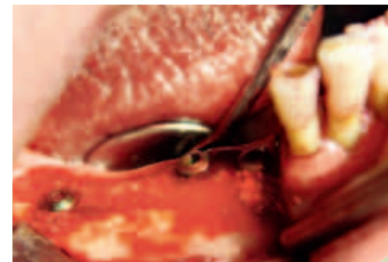

Abb. 6: Eingedrehte Implantate in Endposition mit Verschlusschrauben und umschriebenen Augmentationen.

46/47 zwei Implantate vom Typ Pitt-Easy/VTPS-beschichtet (\varnothing 4,9 mm, L 12 mm; Fa. Sybron Implant Solutions, Bremen) und in regio 34, 33, 43, 44 vier Implantate gleichen Typs (\varnothing 4,0 mm, L 12 mm) (Abb. 4 u. 5). Alle Implantate ließen sich erst nach mehrfacher vertikaler Führung des Final-Präzisionsdrills im Bohrstollen und nach Verwendung des Kortikal-Bohrers schonend intermittierend inserieren. Alle Implantate wiesen eine hohe Primärstabilität auf, bei keiner Implantatbohrung trat eine auffällige Blutung auf, der Patient zeigte zu keinem Zeitpunkt des Eingriffs eine Missempfindung oder Schmerzen. Kleinere vestibuläre oder krestale Defekte wurden mit β -Tricalciumphosphatpartikeln BioResorb 500-1000 μ m (Fa. Sybron Implant Solutions, Bremen) aufgefüllt. Nach Einbringen der Verschlusschrauben und speicheldichtem Wundverschluss beidseitig wurde das postoperative OPG angefertigt und der Patient über Verhaltensregeln aufgeklärt (Abb. 6). Im Kontroll-OPG ist zu erkennen, dass das Implantat in regio 34 trotz der

Aussage des mitbehandelnden MKG-Chirurgen (Abteilung für Mund-, Kiefer- und Plastische Gesichtschirurgie, Universitätsklinik Köln) einen Sicherheitsabstand zum Hämangiom von ca. 2 mm einhält (Abb. 7). Somit wurde das Risiko minimiert, im Sinne des Patienten.

Für die ersten zehn Tage post OP wurde eine Prothesenkarenz und für den Folgetag ein Kontrolltermin vereinbart. Am ersten Tag post OP zeigte sich beidseitig eine leichte Schwellung, die Sensibilität des N. V3 und N. lingualis war beidseitig unauffällig, die Wundränder dicht adaptiert. Die Nahtentfernung erfolgte nach vierzehn Tagen, wobei eine kleine Dehiszenz lingual in regio 34 erkennbar war. Da keine Beschwerden und kein Pusaustritt vorlagen, wurde die De-

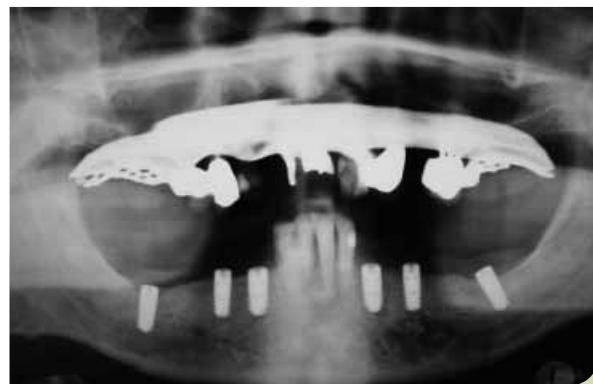


Abb. 7: Kontroll-OPG.

hiszenz der weiteren Abheilung überlassen. Der vorhandene provisorische Zahnersatz wurde basal ausgeschliffen und für die dreimonatige Einheitszeit weichbleibend unterfüttert. Nach den vereinbarten drei Monaten wurden die Implantate freigelegt und mit zylindrischen Gingivaformern für vierzehn Tage versehen.

Prothetik I Nach Entfernen der Gingivaformer und Einbringen der Abdruckpfosten zeigte sich an allen Im-

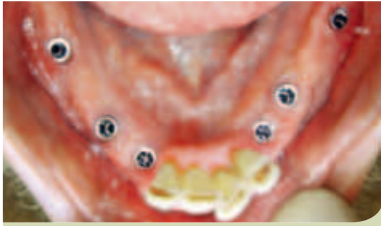

Abb. 8: Reizlos eingeheilte Implantate.

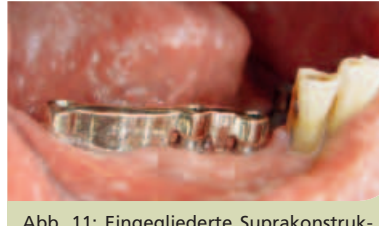

Abb. 11: Eingegliederte Suprakonstruktion 4. Quadrant.

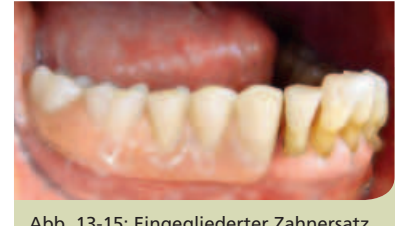

Abb. 13-15: Eingegliedertes Zahnersatz.

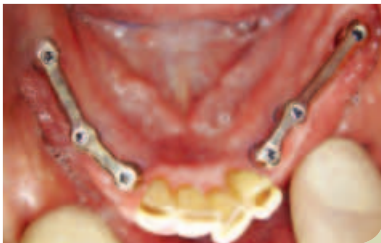

Abb. 9: Aufsicht der eingegliederten Suprakonstruktion.

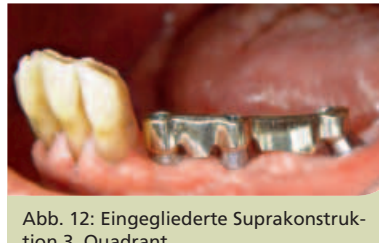

Abb. 12: Eingegliederte Suprakonstruktion 3. Quadrant.

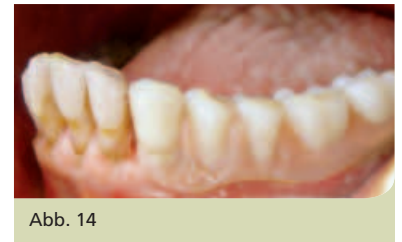

Abb. 14

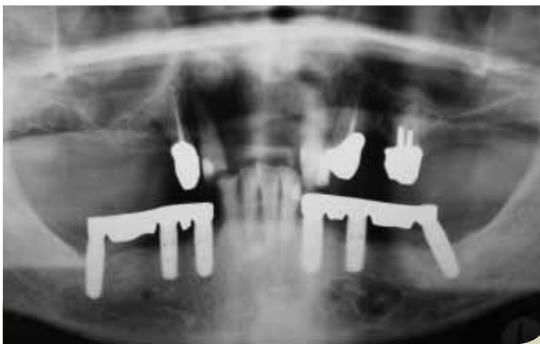


Abb. 10: Röntgenkontrolle der spaltfreien Passung der Suprakonstruktion.

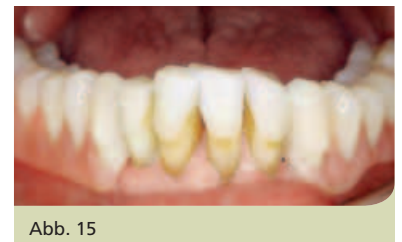

Abb. 15

plantaten eine reizfreie periimplantäre Weibgewebmanschette und ein gewünscht hölzerner Klopfeschall. Die Transferabformung der Abdruckpfosten erfolgte mit einem Polyäthermaterial und einem individuellen Abformlöffel in offener Abformtechnik. Für die prothetische Rekonstruktion wurden Pfosten der Paracentric Line (Fa. Sybron Implant Solutions, Bremen) verwendet. Alle folgenden technischen und zahnärztlichen Behandlungsschritte erfolgten in bekannter Weise und Abfolge, wobei der Ersteinprobe der Stege besonderes Augenmerk galt. Um die Qualität der Passung und des spannungsfreien Sitzes zu kontrollieren, wurden die Stege eingegliedert und nur mit der jeweils mesialen oder distalen Schrau-

be fixiert (Sheffield-Test). Da sich keine Spaltbildung zwischen Implantatschultern und Suprakonstruktion darstellen ließ, wurde der geplante Zahnersatz gemäß der Planung fertig gestellt.

Ein Kontroll-OPG der fertigen Suprakonstruktion wurde erstellt und der Schraubentest mesial/distal erneut durchgeführt, um die sichere Passung der Suprakonstruktion zu gewährleisten. Da sich auch dieses Mal keine Mängel zeigten, wurde die Suprakonstruktion gemäß den Angaben des Herstellers (25 Ncm) fixiert und der Zahnersatz eingegliedert (Abb. 8–15). Nach Kontrolle von Okklusion und dynamischer Okklusion wurde der Patient in Gebrauch und Pflege der Implantate und des Zahnersatzes instruiert und auf den nachteiligen Einfluss des regelmäßigen Pfeiferrauchens auf den dauerhaften Behandlungserfolg hingewiesen. Ein erster Kontrolltermin wurde nach ca. vier Wochen vereinbart.

Diskussion | Bei der Betrachtung dieses Patientenfalls drängt sich die

Frage auf, ob das Ergebnis den apparativen, therapeutischen und technischen Aufwand rechtfertigt und die Bedenken seitens des Patienten ausreichend berücksichtigt. Stellt man den Vergleich zu möglichen Alternativen an, zeigt sich jedoch rasch, dass es keine ebenso dauerhafte und funktionelle Alternative gibt.

Danksagung:

Bei Herrn ZT S. Johnen, zahntechnisches Labor ratiodental Köln GmbH, bedanke ich mich für die Anfertigung des geplanten Zahnersatzes. Mein besonderer Dank gilt der Fa. Sybron Implant Solutions (ehemals Oraltronic), Bremen, mit deren freundlicher Unterstützung unserem Patienten diese Versorgung ermöglicht wurde.

Korrespondenzadresse:

ZA Marc Michael Sabbagh
Zahnärztliche Gemeinschaftspraxis
Dr. M. Beckers, M. Sabbagh & Partner
Neusser Straße 273
50733 Köln
E-Mail:
zahngesundheit-koeln@netcologne.de
www.zahngesundheit-koeln.de