

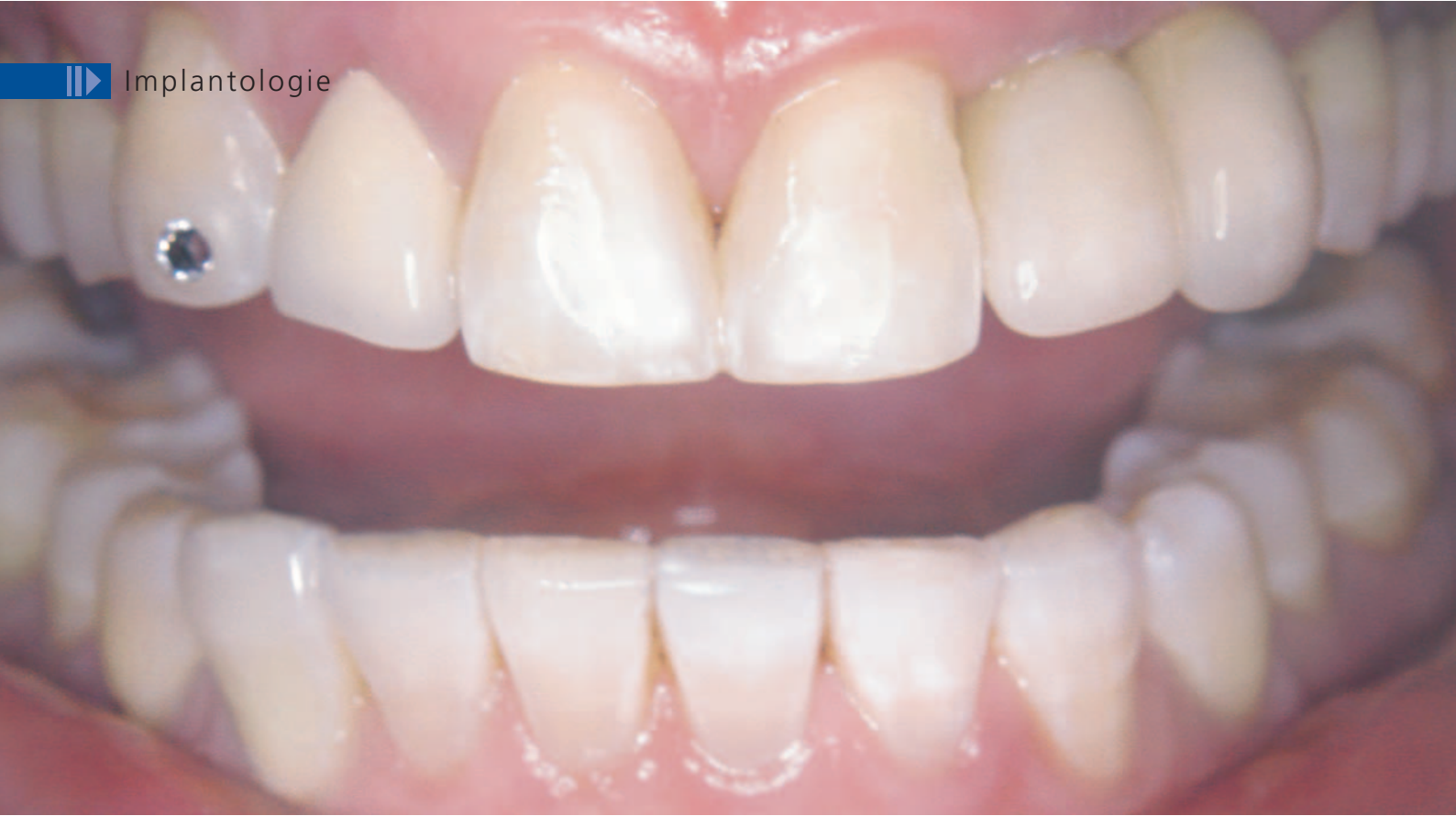

Abb. 1: Endergebnis.

## Frontzahnrestauration mit Vollkeramik: Implantatgetragene Kronen bei schwierigen Platzverhältnissen

► Michael Krause, Monika Krause, Torsten Werner

**Indizes: Vollkeramik, implantatgetragene Krone, gering dimensioniertes Knochenlager**

Der vorliegende Fall zeigt die implantatprothetische Versorgung zweier extrahierter Zähne mit Cerabond-Pfosten bei gering-dimensioniertem Platzangebot.

Bei einer 35-jährigen Patientin wurde eine Längsfraktur des bereits wurzelkanalgefüllten Zahnes 22 diagnostiziert. Ein Erhalt war deshalb nicht mehr möglich. 23 war retiniert und quer palatinal verlagert. Resorptionsvorgänge hatten beim 63 bereits zur Lockerung geführt.

Die verschiedenen Möglichkeiten einer prothetischen Versorgung wurden mit der Patientin besprochen. Letztendlich entschied sie sich für die Extraktion dieser Zähne und den Ersatz über Implantate. Bedingt durch ihre asiatische Herkunft verfügte die Patientin nur über ein gering dimensioniertes Knochenlager.

Das Ausgangsröntgenbild (Abb. 2) zeigt einerseits ein ausreichendes vertikales Knochenangebot, an-

dererseits registrierten wir für die Knochenbreite kritische Dimensionen. Im Vorfeld wurde extrahiert und eine abnehmbare Sofortprothese als temporäre Versorgung eingesetzt.

### Implantation

Abbildung 3 zeigt das OPG in der präoperativen Phase mit eingesetzten Meßkörpern.

Nach Freilegung des OP-Gebietes stellte sich ein Knochendefizit im vestibulären sowie palatinalen Bereich dar. Es wurden den geringen Platzverhältnissen entsprechend zwei 12 mm lange Pitt-Easy-Implantate (Oraltronic, Bremen) mit nur 3,25 mm Durchmesser regio 22 und 23 gesetzt.

Eine Augmentation mit autologem Knochen und

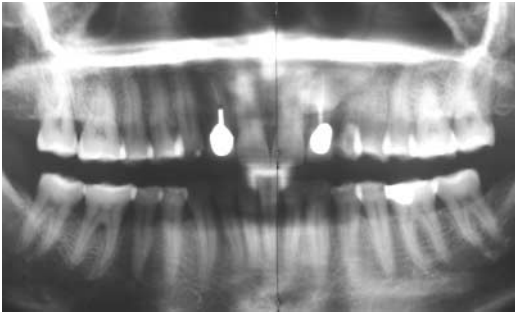


Abb. 2: Ausgangssituation.

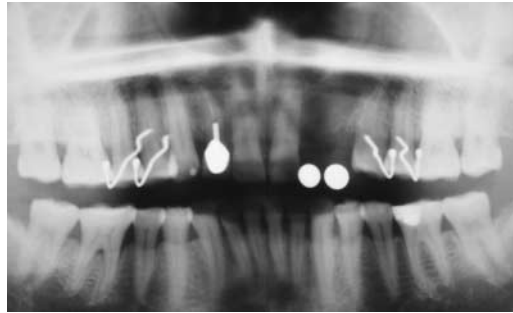


Abb. 3: OPG in der präoperativen Phase mit eingesetzten Meßkörpern.

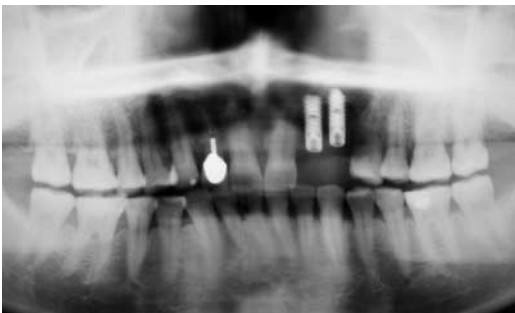


Abb. 4: Augmentation mit autologem Knochen und Abdeckung mit einer Membran in regio 22.

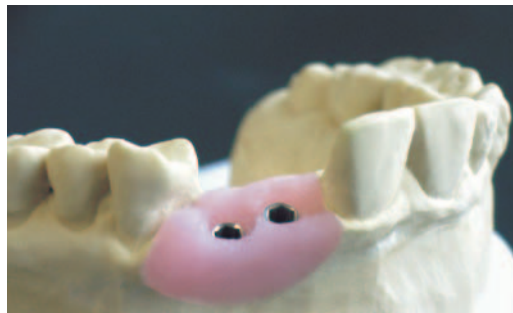

Abb. 5: Anfertigung des Meistermodells.

Abdeckung mit einer Cytoplast Resorb Membran (Oraltronics, Bremen) wurde in regio 22 durchgeführt (Abb. 4). Die Einheilung erfolgte komplikationslos.

### Abdrucknahme

Nach einer Einheilzeit von 5 Monaten wurden beide Implantate eröffnet. Nach Ausheilung erfolgte die Abformung im offenen Verfahren. Dabei wurde das A-Silikon Monopren der Firma Kettenbach verwendet.

Zur exakten Übertragung der Implantatpositionen wird empfohlen, die Abdruckpfosten vor der Abformung mit Kunststoff intraoral zu verblocken.

### Modellherstellung

Es folgte die Anfertigung des Meistermodells mit Zahnfleischmaske aus Silikon (Abb. 5). Das Einartikulieren des Oberkiefermodells in den Artikulator

wurde schädelbezüglich mit einem Gesichtsbogenregistrat durchgeführt.

### Auswahl der prothetischen Pfosten

Zunächst wurde ein Setup der zwei zu ersetzenden Zähne durchgeführt und hiervon Silikonwäله angefertigt. Nur so ist es möglich, die realen Platzverhältnisse exakt einzusehen. ▶

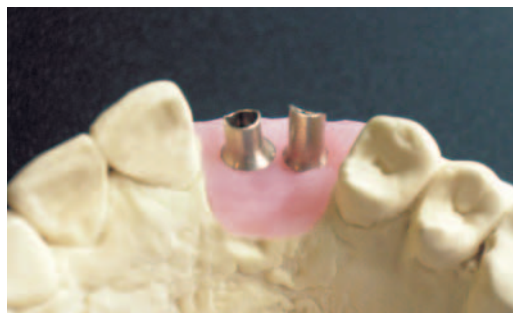

Abb. 6: Gekürzte Pfosten.

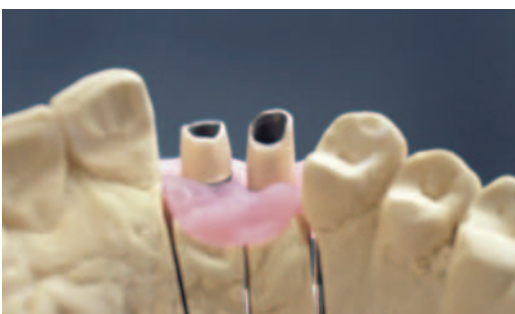

Abb. 7: Abdeckung der individualisierten Abutments.

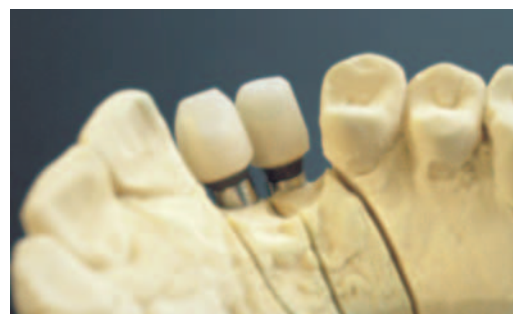

Abb. 8: Modellieren und Pressen der Keramik-käppchen.

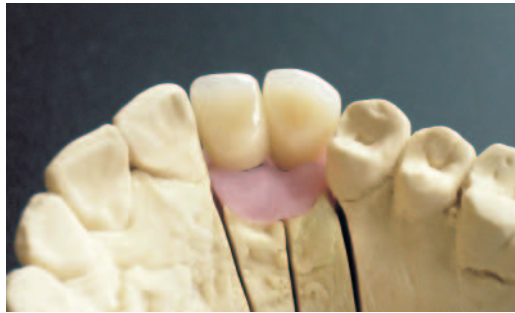

Abb. 9 und 10: Fertig verblendete Vollkeramikkronen auf dem Modell.

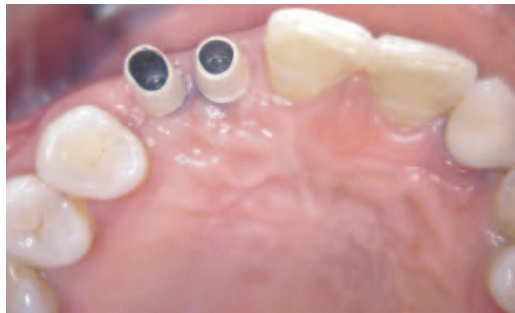
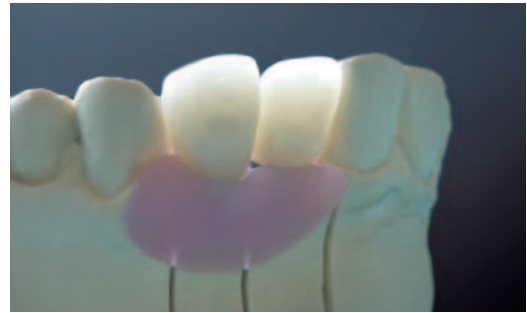
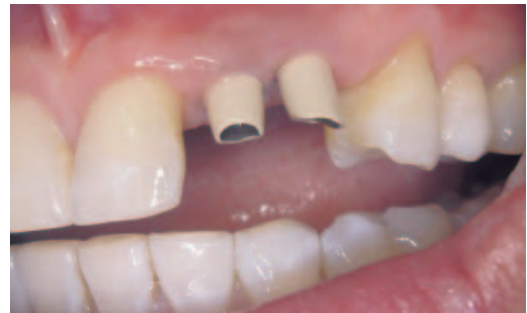Abb. 11 und 12: Individuell gestaltete Cerabond-Pfosten werden auf die Implantate gesetzt.



Angestrebt war bei dieser Patientin aus ästhetischen Gründen die Versorgung der Implantate mit Ceramium-Aufbauten. Diese aus Vollkeramik industriell vorgefertigten Pfosten lassen sich hervorragend verarbeiten und ermöglichen äußerst ansprechende ästhetische Ergebnisse. Sie stellten sich jedoch aufgrund ihrer Größe und Formgebung für die in diesem Fall geringen Platzverhältnisse als nicht geeignet dar. Ein Individualisieren hätte hierbei die erforderliche Festigkeit der Aufbauten unterschritten. Um dennoch eine ästhetisch ansprechende Versorgung mit Vollkeramikkronen zu erreichen, wurde der Einsatz von Cerabond-Pfosten entschieden.

### Prothetische Arbeit

Diese Cerabond-Pfosten sind aus einer keramischen Aufbrennlegierung gefertigt und zeigen eine schlanke, röhrenartige Form. Die in ihrer Form gekürzten und dadurch recht zierlichen Pfosten sind in Abbildung 6 zu sehen.

Auf diese individualisierten Abutments wird im ersten Brand zahnfarbener Opaker aufgebrannt und

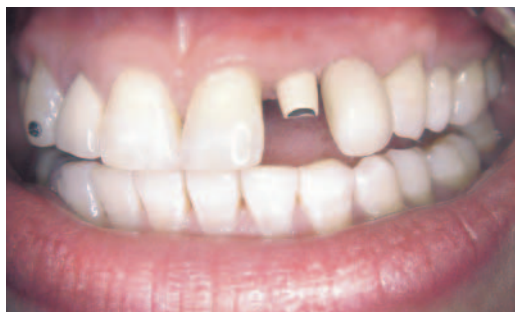

Abb. 13: Kronen werden anprobiert und zementiert.

dieser im zweiten Brand mit entsprechendem Opakdentin überbrannt und somit der gesamte, zunächst goldfarbene Pfosten abgedeckt (Abb. 7). Im nächsten Schritt folgt ein Glätten des Opakdentins mit einem feinen Diamantschleifkörper und ein Glanzbrand ohne Verwendung von Glasurmasse.

Es schließen sich das Modellieren und Pressen der zahnfarbenen Keramikkäppchen an (Abb. 8). Die Abbildungen 9 und 10 zeigen die bereits fertig verblendeten Vollkeramikkronen auf dem Modell.

### Einsetzen der Kronen

Nach dem Entfernen der Gingivaformer werden die individuell gestalteten Cerabond-Pfosten auf die Implantate gesetzt (Abb. 11/12) und die Zentralschraube mit einem Drehmomentschlüssel auf 25 Ncm festgezogen.

Die Abbildungen zeigen, daß trotz einer geringen Gingivahöhe die Aufbauten zahnfarben aus der Gingiva hervortreten. Die Kronen werden anprobiert (Abb. 13) und anschließend definitiv zementiert.

### Ergebnis

Abbildung 1 verdeutlicht, daß in diesem Fall das Team Zahnarzt / Zahntechniker auch ohne Einsatz von vollkeramischen Implantat-Aufbauten ein ästhetisch ansprechendes Resultat erzielen konnte. ♦

**DR. MED. MICHAEL KRAUSE UND  
DIPL. STOM. MONIKA KRAUSE**

Könneritzstr. 19  
01067 Dresden